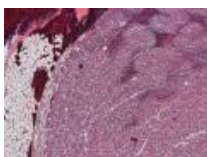


- Inicio
- Anatomía Patológica
- Casos Semanales Interesantes

## Casos Semanales Interesantes

Oficina Web UGR

◦ CASO 1



**Lesión cutánea violácea solitaria en pierna de adulto VIH negativo**

◦ CASO 2



**EJEMPLO DE TITULO DEL CASO 2**

◦ CASO 2



**EJEMPLO DE TITULO DEL CASO 2**

◦ CASO 2



**EJEMPLO DE TITULO DEL CASO 2**

◦ CASO 2



**EJEMPLO DE TITULO DEL CASO 2**

◦ CASO 2



**EJEMPLO DE TITULO DEL CASO 2**

◦ CASO 2



**EJEMPLO DE TITULO DEL CASO 2**

◦ CASO 2



**EJEMPLO DE TITULO DEL CASO 2**

CEI BIOTIC | © 2018 | Universidad de Granada

Oficina Web UGR